Krampfanfälle

Epilepsie bei Hund und Katze

Krampfanfälle gehören zu den häufigsten neurologischen Erkrankungen bei Hunden und Katzen. Als Epilepsie bezeichnet man das wiederholte Auftreten von Krampfanfällen. Da vielfältige Ursachen als Auslöser in Betracht kommen, ist eine umfassende diagnostische Aufarbeitung des Patienten nötig, um die anschließende Therapie bestmöglich zu gestalten. Prof. Dr. Andrea Tipold, Dr. Christina Brauer und Dr. Melanie Jambroszyk gehen der Frage nach, ob weitere aufwendige Untersuchungen in Narkose notwendig sind.

Foto: © pantermedia.net / emmanuele bonzani

Idiopathische Epilepsie als Ausschlussdiagnose

Bei der idiopathischen Epilepsie handelt es sich um eine Ausschlussdiagnose, d.h., alle Untersuchungen zum Nachweis einer auslösenden Ursache verlaufen ohne besonderen Befund. Die Prävalenz wird in verschiedenen Studien zwischen 0,5% und 5,0% geschätzt. Die meisten Hunde erkranken zwischen dem ersten und dem fünften Lebensjahr. Ist das Tier beim Auftreten des ersten Krampfanfalls ungewöhnlich jung oder alt, so kann auch von kryptogener Epilepsie gesprochen werden, d.h., eine morphologische Krankheitsursache konnte nicht nachgewiesen werden, wird aber stark vermutet. Ein Tier, das an idiopathischer Epilepsie erkrankt ist, sollte therapiert werden, sobald es zwei oder mehr generalisierte epileptische Anfälle innerhalb von sechs Monaten gezeigt hat. Zurzeit werden vor allem Phenobarbital, Kaliumbromid, Gabapentin, Zonisamid und Levetiracetam mit unterschiedlichem Erfolg bei Hunden zur dauerhaften Therapie eingesetzt.

Symptomatische Epilepsie und intrakranielle Erkrankungen

Die symptomatische Epilepsie wird durch eine morphologische Veränderung im Bereich des Gehirns hervorgerufen. Strukturelle Veränderungen können als Folge von Blutungen, Entzündungen, Traumata, Anomalien (Missbildungen), Neoplasien (Tumore) oder Speicherkrankheiten auftreten. Im Allgemeinen erkranken Katzen häufiger als Hunde an einer symptomatischen Epilepsie. Hunde und Katzen, bei denen eine symptomatische Epilepsie diagnostiziert wurde, sollten ätiologisch therapiert werden, was, je nach zu Grunde liegender Ursache, zum Beispiel operativ, antibiotisch oder entzündungshemmend sein kann. Zudem ist eine unterstützende antikonvulsive Therapie indiziert.

Reaktive Krampfanfälle als Folge einer metabolischen Entgleisung

Krampfanfälle, die als Folge einer Entgleisung des Stoffwechsels oder einer Intoxikation entstehen, werden als reaktive Krampfanfälle bezeichnet. Veränderungen im Körper, die zu solchen epileptischen Anfällen führen können, sind zum Beispiel Hypoglykämie, Hypoxie, Hypo- oder Hyperkalzämie, Hypo- oder Hypernatriämie, hepatische und urämische Enzephalopathie. Die zu Grunde liegenden Erkrankungen sind hier vielfältig. Die Anzahl der Substanzen, die zur Intoxikation mit reaktiven Krampfanfällen führen können, ist groß. Am häufigsten treten Vergiftungen mit Metaldehyd (Inhaltsstoff von Schneckenkorn) und Organophosphaten bzw. Carbamaten (Inhaltsstoffe von Pestiziden) auf. Um diese Krampfanfälle adäquat zu therapieren, muss die Stoffwechselstörung bzw. die Vergiftung behandelt werden.

Diagnostik ist Voraussetzung für die anschließende Therapie

Eine exakte Diagnosestellung ist die Vorraussetzung, um einem Patienten anschließend eine adäquate Therapie zukommen zu lassen. Von besonderer Bedeutung sind eine detaillierte Anamneseerhebung, eine umfassende klinische und neurologische Untersuchung sowie eine ausführliche Blutuntersuchung des Tieres. Je nach Befund muss dann zur weiteren Untersuchung des Patienten in Narkose mittels Elektroenzephalographie (EEG), Magnetresonanztomographie (MRT) und Liquor-Untersuchung geraten werden. Doch wann sind EEG und MRT wirklich nötig?

Elektroenzephalographie

Früher häufig auch in der Veterinärmedizin zum Einsatz gekommen, wird die EEG heute nur noch selten für die Epilepsiediagnostik eingesetzt. Dies liegt zum einen daran, dass neuere bildgebende Verfahren wie die Computertomographie (CT) oder auch die MRT mittlerweile sehr weit verbreitet sind und diese Methoden strukturelle Veränderungen bildlich darstellen können, so dass eine symptomatische Epilepsie visualisiert werden kann. Zum anderen ist im Gegensatz zur Humanmedizin in der Veterinärmedizin für die EEG-Aufzeichung fast immer eine Sedation oder Narkose notwendig. Bewegungs- und Muskelartefakte würden bei den meisten Tieren die Interpretation sonst stark erschweren oder gar unmöglich machen (Abb. 1). Zurzeit werden vor allem Xylazin, Medetomidin und Propofol für die Sedati-

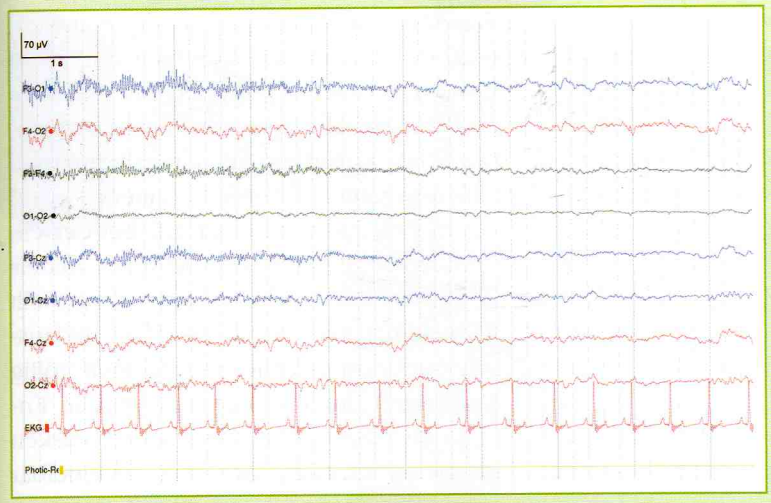

Abb. 1 EEG mit Muskelartefakten. Achtkanalige, bipolare Ableitung mit fünf Ableiteelektroden (F3, F4, Cz, O1 und O2). Links im Bild sind deutliche Muskelartefakte zu sehen, vor allem in der linken frontalen Elektrode (F3). Diese Artefakte treten vor allem bei wachen Tieren auf, können aber auch, wie bei diesem EEG, unter flacher Propofolnarkose auftreten. Die Gabe eines Muskelrelaxans (wenige Sekunden vor diesem Bildausschnitt) macht eine artefaktfreie Aufzeichnung möglich (rechts im Bild sind keine Muskelartefakte mehr vorhanden).

Abb. 2 EEG mit fokalem Spike. Achtkanalige, bipolare Ableitung mit fünf Ableiteelektroden (F3, F4, Cz, O1 und O2). Ein fokaler Spike geht von der rechten frontalen Elektrode (F4) aus.

Andrea Tipold
studierte von 1977–1983 Veterinärmedizin an der Veterinärmedizinischen Universität in Wien; 1986 erfolgte die Promotion zum Doktor der Veterinärmedizin. Die Ausbildung in Veterinärneurologie erfolgte bei Prof. Dr. Vandevelde und Prof. Dr. Jaggy in Bern. Seit 1994 ist sie Diplomate of the ECVN (European College of Veterinary Neurology). 1994 habilitierte sie sich und wurde zur Privatdozentin der Veterinärmedizinischen Fakultät der Universität Bern ernannt. Seit 1999 ist Prof. Dr. Andrea Tipold Universitätsprofessorin für Neurologie an der Stiftung Tierärztliche Hochschule Hannover.

Christina Brauer
studierte bis 2007 Veterinärmedizin an der Stiftung Tierärztliche Hochschule Hannover (TiHo). Seit April 2007 arbeitet sie in der Arbeitsgruppe Neurologie unter der Leitung von Prof. Dr. Andrea Tipold an der Klinik für Kleintiere der TiHo. Zurzeit arbeitet sie an verschiedenen Projekten zur Verbesserung von Diagnostik und Therapie der Epilepsie bei Hund und Katze.

Melanie Jambroszyk
studierte bis 2006 Veterinärmedizin an der Stiftung Tierärztliche Hochschule Hannover (TiHo). Von 2006–2007 arbeitete sie in der Arbeitsgruppe Neurologie unter der Leitung von Prof. Dr. Andrea Tipold und fertigte dort ihre Dissertation über die Epilepsie beim Hund an. Anschließend arbeitete sie als Assistentin in einer privaten Kleintierklinik. Seit Oktober 2008 ist sie in der Tierärztlichen Praxis für Kleintiere Dr. Ehrhardt & Ehrhardt in Castrop-Rauxel mit dem Schwerpunkt Innere Medizin tätig.

on oder Narkose während einer EEG-Aufzeichnung genutzt. Alle diese Pharmaka beeinflussen und verändern die Gehirnaktivität, was bei der Interpretation der EEGs beachtet werden muss und Übung erfordert. Zurzeit gibt es noch kein standardisiertes Aufzeichnungsprotokoll, das weltweit genutzt wird und vorgibt, welche Sedation oder Narkose zu nutzen ist und wie viele Elektroden an welchem Punkt des Schädels zu setzen sind.

Mittels der EEG-Aufzeichnung kann eine paroxysmale Gehirnaktivität (z. B. Spikes, Spike-Wave-Komplexe) nachgewiesen werden, die Hinweise darauf geben kann, dass es sich bei dem Anfallsgeschehen um epileptische Anfälle handelt, die eventuell von einem bestimmten Fokus im Gehirn ausgehen (Abb. 2). Eine Studie in der Klinik für Kleintiere der Tierärztlichen Hochschule Hannover ergab, dass unter Propofolnarkose während einer ca. 15–20 minütigen EEG-Aufzeichnung bei 25% der an idiopathischer Epilepsie erkrankten und bei 29% der an symptomatischer Epilepsie erkrankten Hunde interiktale paroxysmale Aktivität nachgewiesen werden konnte. Von dreizehn untersuchten Katzen wiesen sechs interiktale paroxysmale Aktivität in ihren EEGs auf, wobei von diesen zwei an idiopathischer und vier an symptomatischer Epilepsie erkrankt waren. Durch die zusätzliche Durchführung von zwei Stimulationsmethoden (Fotostimulation und Hyperventilation), die aus der Humanmedizin übernommen wurden, konnte die Anzahl der interiktalen paroxysmalen Reaktionen während der EEG-Aufzeichung bei Hund und Katze nicht erhöht werden.

Das EEG kann also bei einem Viertel der Hunde mit Epilepsie bei routinemäßiger Aufzeichnung zusätzliche Information liefern. Aufgrund dieser relativ niedrigen Aussagekraft des EEGs bei Hunden, raten wir nur in solchen Fällen zu einer Aufzeichnung, in denen es unklar ist, ob es sich um ein Anfallsgeschehen handelt oder vielleicht um eine Bewegungsstörung oder eine Synkope. Bei den Katzen war der Prozentsatz der positiven EEGs höher. Da Katzen auch häufiger an einer symptomatischen Epilepsie erkranken und häufiger atypische Anfallsmuster zeigen, raten wir bei dieser Spezies dazu, auch ein EEG aufzuzeichnen, sollten sich die Besitzer für eine weitere Untersuchung in Narkose entscheiden.

MRT

Die MRT steht den Medizinern seit Anfang der 70er Jahre zur Verfügung und gehört in der Humanmedizin längst zum Standarddiagnostikum bei Epilepsie-Patienten. Die ILAE (International League Against Epilepsy) empfiehlt ausdrücklich, diese bei jedem Patienten mit Anfallsgeschehen anzuwenden, da anhand der sensitiven und nicht invasiven Untersuchungstechnik differenzialdiagnostische Ursachen für eine symptomatische Epilepsie in den allermeisten Fällen aufgedeckt werden können.

Im Gegensatz zu einer CT, bei der ein bestimmter Bereich des Körpers mittels Röntgenstrahlen digitalisiert dargestellt wird, fertigt man durch die MRT Bildausschnitte bestimmter Körperregionen völlig strahlenfrei durch elektromagnetische Energie an. Diese wird durch einen starken Magneten erzeugt, der sich unmittelbar neben der Untersuchungsröhre („Gantry"), in die der Patient verbracht wird, befindet. Je nachdem, wie stark der Magnet ist, wird der Magnetresonanztomograph in „low-field"-(<0,5 Tesla), „mid-field"-(0,5–1,5 Tesla) und „high-field"-Geräte (>1,5 Tesla) eingeteilt. Die Funktionsweise der MRT beruht darauf, dass die Protonen der Wasserstoff-

atome des zu untersuchenden Körperteiles angeregt werden elektromagnetische Energie zu produzieren und abzugeben. Diese wird zur digitalen Bildgebung verwendet. Man macht sich dabei zunutze, dass der Wasseranteil, und somit auch die Energieabgabe, verschiedener Gewebsarten von Mensch und Tier unterschiedlich hoch ist. Der Computer konvertiert die Energiesignale anschließend in feinste Graubereiche, in denen sich Gewebe mit hoher Signalintensität hell (hyperintens) und Gewebe mit niedriger Signalintensität dunkel (hypointens) darstellen. So führt die Abgabe der unterschiedlich intensiven Energie zu einer sehr sensitiven und gewebskontrastreichen Bildgebung des zu untersuchenden Körperabschnittes.

Vorteilhaft ist, dass erkranktes Gewebe in der Regel mehr Wasser enthält als gesundes. Intrakranielle Auslöser für symptomatische Epilepsie wie Infarkte, Entzündungen, Missbildungen oder Tumore sind so sicher detektierbar. Dabei achtet man insbesondere auf Inhomogenität des Gehirngewebes (visuell erkennbar durch Veränderungen in der Hypo- bzw. Hyperintensität), deutlich erkennbare Umfangsvermehrungen, Verschiebungen der Mittellinie der Falx cerebri und Asymmetrie der Gehirnanteile und -ventrikel. Um die Diagnosesicherheit zu verstärken, die Blutversorgung der Veränderungen bzw. um die Intaktheit der Bluthirnschranke darzustellen, verwendet man zusätzlich das intravenös applizierbare Kontrastmittel Gadolinium. Dieses ist eine paramagnetische Substanz, welche die Energieabgabe der Wasserstoffatome deutlich verstärkt. Unter physiologischen Umständen ist eine Kontrastmittelanreicherung in gesunden Geweben nicht möglich, da es die kapillären Schranken nicht durchdringt. Somit ist eine Kontrastmittelanreicherung in verdächtigen Gehirnarealen ein Zeichen für eine gestörte Blut-Hirn-Schranke und damit für krankhafte Veränderung des Gehirngewebes.

Aufgrund der leichten Störanfälligkeit durch Bewegungen der Patienten, ist die MRT in der Veterinärmedizin nur in Narkose durchführbar. Die Wahl der Anästhetika hat keinen Einfluss auf die Ergebnisse dieser diagnostischen Methode. In einer Studie an der Klinik für Kleintiere der Tierärztlichen Hochschule Hannover konnten wir zeigen, dass bei 11% der Hunde, die zwischen ein und sechs Jahre alt sind, die eine normale neurologische sowie Liquor-Untersuchung hatten und bei denen eine idiopathische Epilepsie vermutet wurde, abnormale Befunde in der MRT erhoben werden konnten. Es kann somit ohne Bildgebung bei Hunden im klassischen Alter einer idiopathischen bzw. genetischen Epilepsie nicht mit Sicherheit eine strukturelle Gehirnerkrankung ausgeschlossen werden. Ein noch höherer Prozentsatz an strukturellen Gehirnerkrankungen wurde bei Hunden, die über sechs Jahre alt waren, gefunden. 26,4% der Hunde über sechs Jahre mit normaler neurologischer sowie Liquor-Untersuchung hatten letztlich pathologische Befunde im MRT. Diese Ergebnisse stimmen zum Teil mit denen von Smith *et al.* (2008) überein. Auch diese Autoren konnten bei einem ähnlichen Prozentsatz an interiktal unauffälligen Hunden einen abnormalen MRT-Befund erheben. Diese Ergebnisse zeigen, dass die Abwesenheit von neurologischen Ausfallserscheinungen gerade bei älteren Tieren keine Garantie dafür ist, dass nicht eine strukturelle Veränderung die auslösende Ursache für die beschriebenen Krampfanfälle ist. Die weiterführende Diagnostik in Narkose ist bei diesen Patienten hinsichtlich Therapie und Prognose von besonderer Bedeutung und sollte auch bei Studien zur Genetik der Epilepsie durchgeführt werden.

→ **andrea.tipold@tiho-hannover.de**

Literatur beim Autor

take home

Ein EEG sollte aufgezeichnet werden, falls das Tier an einem atypischen Anfallsmuster leidet oder die Anfälle nicht klar von Bewegungsstörungen oder Synkopen zu unterscheiden sind. Die MRT stellt zurzeit die Methode der Wahl dar, um intrakranielle Auslöser auszuschließen, die zu einer symptomatischen Epilepsie führen können. Aufgrund dessen sollte zumindest jeder Epilepsie-Patient, bei dem eine idiopathische Epilepsie als unwahrscheinlich gilt (interiktal neurologische Ausfallerscheinungen, unzureichendes Ansprechen auf antiepileptische Therapie, Hunde jünger als ein Jahr oder älter als fünf Jahre, Katzen) mittels MRT abgeklärt werden.